

Dr. Francisco Rafael Espinosa Leal,<sup>1</sup>  
 Dr. Gerardo Cárdenas Molina,  
 Dra. Verónica Fraire Del Fierro,  
 Dr. Gaspar Cantú García,  
 Dr. Juan A. Flores Torres,  
 Dr. Ovidio Elizondo Garza,  
 Dr. Mario De La Portilla Villanueva,  
 Dr. Enrique Castillo Saavedra

## Involucro intestinal en la Púrpura de Henoch-Schonlein: Hallazgos por ultrasonido en escala de grises y con Doppler color. Reporte de un caso

### RESUMEN

**Objetivo:** Reportar los hallazgos por ultrasonido (US) en escala de grises y con Doppler color del involucro intestinal en la púrpura de Henoch-Schonlein (PHS) y evaluar el papel del US en el diagnóstico y seguimiento de los síntomas abdominales de esta entidad.

**Presentación del caso:** Femenina de seis años de edad con dolor abdominal de 12 horas de evolución. Una semana antes presentó petequias palpables en extremidades inferiores.

**Resultados:** El US demostró engrosamiento estratificado y multifocal de la pared intestinal con segmentos respetados, hiperecogenicidad de la submucosa, engrosamiento de pliegues mucosos, hiperemia de pared intestinal, íleo de asas intestinales afectadas, linfadenopatía mesentérica y líquido libre. El US de control realizado dos semanas después demostró resolución de estos hallazgos.

**Conclusión:** El estudio confirma que el US juega un papel importante en la detección y seguimiento de las manifestaciones intestinales de la PHS y que

los hallazgos por US encontrados en nuestro paciente son similares a los reportados en la literatura, nuestro estudio también sugiere que cuando los síntomas intestinales predominan o preceden a las lesiones cutáneas, los hallazgos ultrasonográficos sirven para apoyar el diagnóstico de PHS.

**Palabras clave:** Ultrasonido, dolor abdominal, petequias.

*continúa en la pág. 234*

<sup>1</sup>Del Departamento de Radiología e Imagen. OCA Hospital. Ave. Pino Suárez 645 norte, 64000, Monterrey, N.L.  
 Copias (copies): Dr. Francisco Rafael Espinosa Leal E-mail: francisco.espinosa@ocahospital.com

### Introducción

La púrpura de Henoch-Schonlein (PHS) o púrpura anafilactoide, es una vasculitis multisistémica de pequeños vasos, que afecta principalmente la piel, articulaciones, tracto gastrointestinal y riñones. Esta enfermedad fue reconocida como entidad clínica en 1832 por el Dr. Lucas Schonlein y en 1874 por el Dr. Eduard Henoch. La etiología de la PHS es desconocida. Sin embargo, se han reportado algunos factores precipitantes de la enfermedad tales como infecciones virales o bacterianas, inmunizaciones, mordeduras de insectos, ciertos alimentos y algunos medicamentos.<sup>1</sup> El diagnóstico se basa en el cuadro clínico, el cual es ca-

racterizado por un rash cutáneo que frecuentemente es purpúrico, dolor abdominal tipo cólico asociado a hemorragia gastrointestinal, artralgias de grandes articulaciones y en algunas ocasiones nefritis manifestada por hematuria.<sup>2</sup> Las principales manifestaciones de la PHS se originan de la vasculitis de pequeños vasos. Las vasculitis agrupan a una amplia gama de síndromes caracterizados por inflamación y necrosis de la pared de los vasos sanguíneos que condiciona disminución u obstrucción de su luz.<sup>3</sup> No existen pruebas de laboratorio que sean específicas. El involucro gastrointestinal ocurre en más del 50% de los pacientes y el dolor abdominal es el síntoma más frecuente. La edad de presentación habitual es entre los dos y ocho años de edad, con un predominio en varones de 2:1.<sup>2,4</sup> Aunque esta enfermedad es tratada conservadoramente, en ocasiones se realizan laparoscopias diagnósticas

## ABSTRACT

**Objective:** To report findings for (US) gray scale ultrasound and with color Doppler of intestinal implication in Henoch-Schonlein purple (HSP) and to evaluate US role in the diagnosis and follow up of this entity abdominal symptoms.

**Introduction of the case:** Female six years old patient with abdominal pain of 12 hours of

evolution. One week before, she presented palpable petechias in lower limbs.

**Results:** US demonstrated stratified and multifocal thickening and of the intestinal wall with respected segments, hiperechogenicity of the submucous, thickening of mucous pleats, hyperemia of intestinal wall, ileum of intestinal affected loops, mesenteric lymphadenopathy and free liquid. Control US carried out two weeks later, demonstrated resolution of these findings.

**Conclusion:** The study confirms that US plays an important role in the detection and follow up of the intestinal manifestations of HSP and that the US findings found in our patient, are similar to those reported in the literature, our study also suggests that when the intestinal symptoms prevail or precede to cutaneous lesions, the ultrasonographic findings are good to support the diagnosis of HSP.

**Key words:** Ultrasound, abdominal pain, petechias.

innecesarias debido a los síntomas gastrointestinales agudos, especialmente cuando los síntomas abdominales predominan o anteceden a la afectación cutánea.

## Objetivo

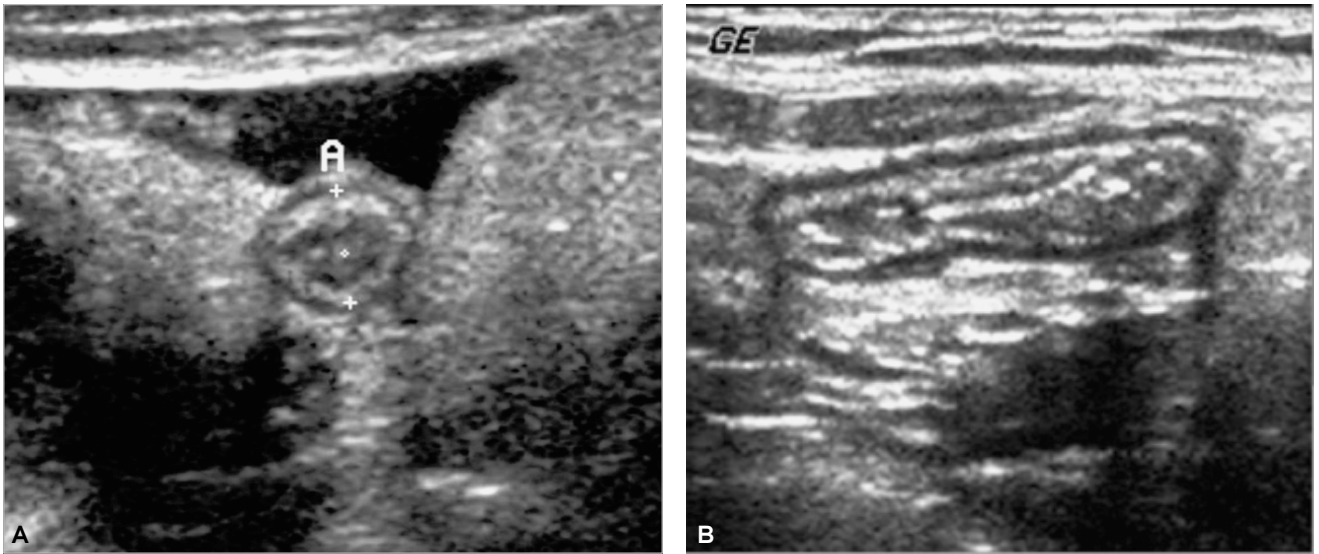
El objetivo del estudio es reportar los hallazgos ultrasonográficos en escala de grises y con Doppler color del involucro intestinal en la PHS y evaluar el papel del ultrasonido (US) en el diagnóstico y seguimiento de los síntomas abdominales de esta entidad.

## Presentación del caso

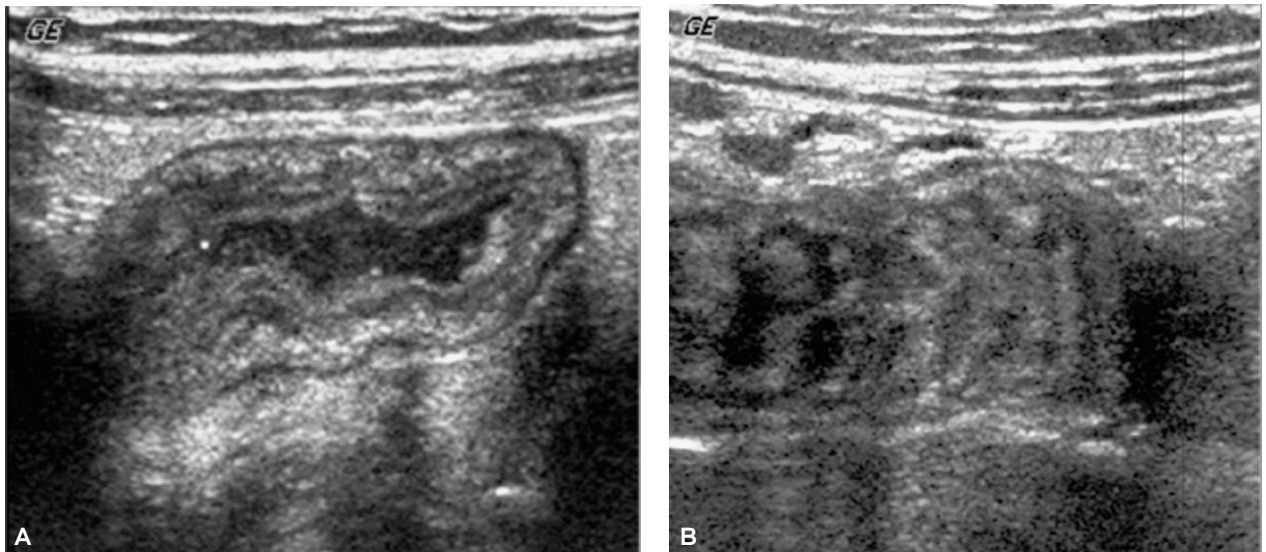
Ingresa al Departamento de Urgencias paciente femenina de seis años de edad con dolor abdominal difuso tipo cólico de 12 horas de evolución y sin fiebre. Una semana antes presentó petequias palpables en extremidades inferiores, artralgias en ambas rodillas y edema en pies. A la exploración física había dolor abdominal a la palpación media en todo el abdomen. Ya no presentaba petequias en las extremidades inferiores ni artralgias en rodillas. Los datos de laboratorio revelaron leucocitosis de 25,950/mL y sangre oculta en heces. El examen de orina de ingreso fue normal. Las plaquetas y los tiempos de coagulación fueron normales. El diagnóstico clínico de admisión fue dolor abdominal y probable apendicitis aguda. Durante su hospitalización desarrolló microhematuria y proteinuria progresiva. Se le comenzó tratamiento con esteroides y la cuenta leucocitaria y la función renal retornaron a la normalidad.

## Resultados

El ultrasonido en escala de grises demostró engrosamiento circunferencial y estratificado de la pared del intestino delgado, mostrando hiperechogenicidad de la capa submucosa, alternando con segmentos de intestino respetados (*Figura 1*). El engrosamiento de la pared intestinal fue de entre 6.0 mm y 7.0 mm de espesor, haciéndose la medición en la pared anterior intestinal, entre la línea hiperecoica interna que representa la interfase de la mucosa con el contenido intestinal y la línea hiperecoica externa que representa la capa serosa. La estratificación de la pared intestinal se demostró al observarse la mucosa, submucosa y muscular propia como capas separadas. Se observaron también, varios segmentos de intestino delgado sin peristálsis, con engrosamiento de sus pliegues mucosos y discretamente dilatados por la presencia líquido en su luz (*Figura 2*). El US Doppler color detectó aumento en el flujo sanguíneo en la capa submucosa de la pared intestinal engrosada (*Figura 3*). También se identificó linfadenomegalias mesentérica y escasa cantidad de líquido libre. El apéndice cecal se observó normal (*Figura 4*). Con base en los hallazgos ultrasonográficos y al cuadro clínico se llegó al diagnóstico de PHS. Nuestra paciente no presentó invaginación, complicación frecuente en esta entidad. Dos semanas después la sintomatología abdominal cedió y el US abdominal de control demostró resolución del engrosamiento mural del intestino con retorno a la normalidad en su flujo sanguíneo mediante el US Doppler color, ausencia de dilatación de asas intestinales, retorno de la peristálsis y ausencia de líquido libre.



**Figura 1. A)** Imagen de ultrasonido que muestra engrosamiento circunferencial y estratificado de la pared intestinal. **B)** Segmento respetado de intestino.

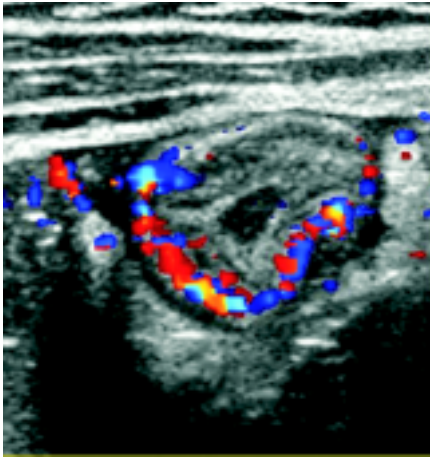


**Figura 2. A)** Imagen ultrasonográfica que muestra hiperecogenicidad de la capa submucosa (flecha). **B)** Engrosamiento de los pliegues mucoso en un asa intestinal (flechas).

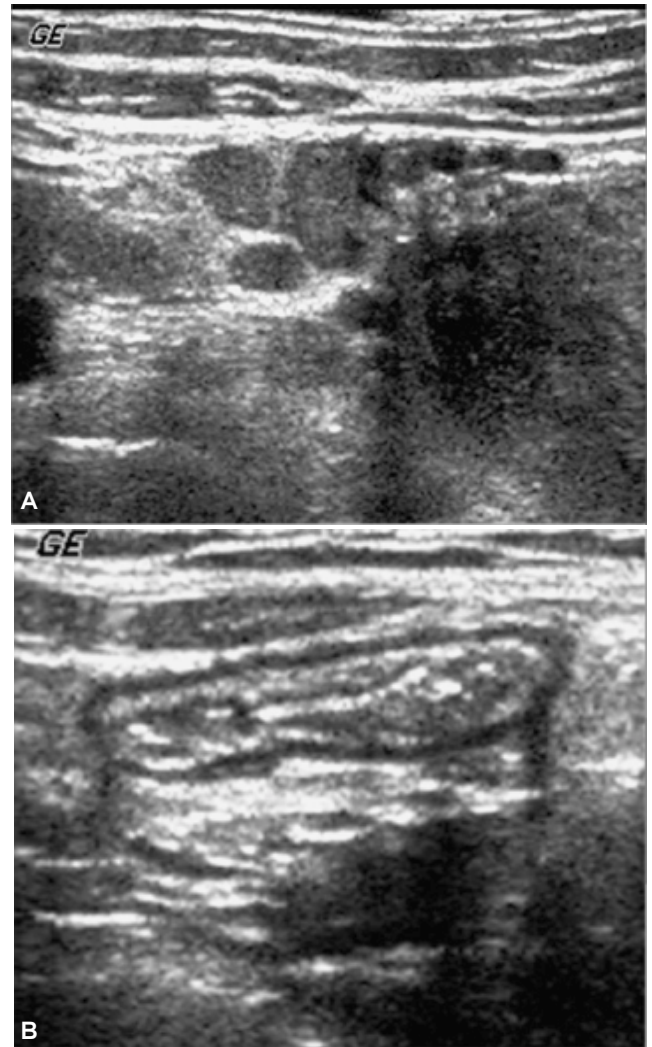
### Discusión

Los síntomas gastrointestinales en pacientes con PHS ocurren en más de la mitad de los casos y en algunos casos dominan o preceden a otras manifestaciones. En ocasiones el dolor abdominal es tan severo que sugiere un abdomen agudo y el fallo en reconocer esta entidad puede conducir a laparotomías innecesarias.<sup>5</sup> Los hallazgos ultrasonográficos abdominales en pacientes con PHS ya han sido documentados y en todas las comunicaciones se ha descrito engrosamiento de la pared intestinal.<sup>6-8</sup> El engrosamiento de la pared

intestinal es debido a edema y hemorragia de la submucosa y subserosa, secundario a la vasculitis subyacente que condiciona trombosis de los pequeños vasos sanguíneos.<sup>3</sup> Aunque algunos artículos mencionan un engrosamiento excéntrico de la pared, Susan et al.<sup>6</sup> refieren un engrosamiento circunferencial de la pared, como el de nuestro caso, mencionándose como el patrón más comúnmente encontrado. Ciertamente el engrosamiento de la pared intestinal no es específico de la PHS, describiéndose en una amplia gama de condiciones inflamatorias del intestino.<sup>9-12</sup> Sin em-



**Figura 3.** Imagen de ultrasonido con Doppler color que demuestra hiperemia de la pared intestinal.



**Figura 4.** A) Ultrasonido que identifica linfadenomegalias mesentérica (flecha). B) Apéndice cecal normal asociado a escasa cantidad de líquido libre.

bargo, la PHS se debe de incluir en el diagnóstico diferencial en pacientes pediátricos con dolor abdominal y engrosamiento segmentario de la pared intestinal.<sup>13</sup> Esto puede ser particularmente útil en casos en donde la erupción cutánea no antecede a los síntomas abdominales o cuando estos dominan el cuadro. Nuestro paciente presentó el rash cutáneo una semana antes de los síntomas abdominales, pero el diagnóstico clínico del dolor abdominal era de probable abdomen agudo. La linfadenopatía mesentérica y el líquido libre son hallazgos inespecíficos que pueden presentarse en otras entidades,<sup>14</sup> sin embargo, sirven para refinar el diagnóstico. Susan et al.<sup>6</sup> identificó líquido libre intraperitoneal anecoico y escaso en siete de los 13 pacientes (53.8%), al igual que en nuestro estudio. Las zonas afectadas de pared intestinal alternando con áreas respetadas es un hallazgo mencionado en la literatura como auxiliar en el diagnóstico de esta entidad.<sup>6-8</sup>

La eficacia del US Doppler color en el diagnóstico de enfermedades intestinales ya ha sido descrita.<sup>15,16</sup> Se ha mencionado que la diferencia en el US Doppler color en el engrosamiento de la pared intestinal ayuda a diferenciar enfermedad intestinal inflamatoria de isquemia intestinal. La isquemia se debe considerar cuando no se detecta flujo con el US Doppler color; aunque este hallazgo no siempre indica intestino no viable.<sup>16</sup>

Las complicaciones en la PHS incluyen invaginación, obstrucción debido a hematoma mural y hemorragia gastrointestinal masiva.<sup>1</sup> Sin embargo, la mayor parte de las manifestaciones intestinales son autolimitadas y no dejan secuela; solo el 3%-5% de los pacientes desarrollan complicaciones serias que requieren intervención quirúrgica tales como infarto intestinal, perforación o invaginación irreductible.<sup>17</sup> Aunque nuestro paciente no desarrolló invaginación, el ultrasonido es útil en identificar a la invaginación como posible complicación.<sup>18</sup>

### **Conclusión**

El estudio confirma que el US juega un papel importante en la detección y seguimiento de las manifestaciones intestinales de la PHS y que los hallazgos por US encontrados en nuestro paciente son similares a los reportados en la literatura. Nuestro estudio también sugiere que cuando los síntomas intestinales predominan o preceden a las lesiones cutáneas, los hallazgos ultrasonográficos sirven para apoyar el diagnóstico de PHS.

## Referencias

1. Shih-Yann Chen, Man-Shan Kong. Gastrointestinal manifestations and complications of Henoch-Schönlein Purpura. *Chang Gung Med* 2004; 27: 175-81.
2. Silber DL. Henoch-Schonlein syndrome. *Pediatr Clin North Am* 1972; 19: 1061-70.
3. Robson WL, Leung AK. Abdominal pain in Henoch-Schonlein purpura (letter). *Arch Dis Child* 1992; 67: 256.
4. Sahn DJ, Schwartz AD. Henoch-Schonlein syndrome; observations on some atypical clinical presentations. *Pediatrics* 1972; 49: 614-16.
5. Katz S, Borst M, Seekri I, et al. Surgical evaluation of Henoch-Schonlein purpura. Experience with 110 children. *Arch Surg* 1991; 126: 849-53.
6. Susan D. John, Leonard E. Swischuk, C Keith Hayden. Gastrointestinal Sonographic Findings in Henoch-Schonlein Purpura. *Emergency Radiology* 1996; 3(1): 4-8.
7. Yoong Ki, Hyun Kwon Ha, Chong Hyun Yoon. Gastrointestinal Involvement in Henoch-Schonlein Syndrome: CT Findings. *AJR* 1997; 168: 965-8.
8. Connolly B, O'Halpin D. Sonographic evaluation of the abdomen in Henoch-Schonlein purpura. *Clin Radiol* 1994; 49: 320-3.
9. Ledermann H, Börner N, Strunk H. Bowel Wall Thickening on Transabdominal Sonography *AJR* 2000; 174: 107-15.
10. Frisoli J, Desser T, Jeffrey B. A Sonographic Sign of Acute Gastrointestinal Abnormality Representing Submucosal Edema or Hemorrhage. *AJR* 2000; 175: 1595-9.
11. Hyun K. Ha, Seung H. Lee, Sung E. Rha. Radiological Features of Vasculitis Involving the Gastrointestinal Tract. *Radiographics* 2000; 20: 779-94.
12. Joan K. Frisoli, Terry S. Desser, R. Brooke Jeffrey Thickened Submucosal Layer A Sonographic Sign of Acute Gastrointestinal Abnormality Representing Submucosal Edema or Hemorrhage. *AJR* 2000; 175: 1595-9.
13. Siegel MJ, Friedland JA. Bowel Wall Thickening in Children: Differentiation with US. *Radiology* 1997; 203: 631-5.
14. Brian C. Lucey, Joshua W. Stuhlfaut, Jorge A. Soto. Mesenteric Lymph Nodes Seen at Imaging: Causes and Significance. *RadioGraphics* 2005; 25: 351-65.
15. Shirahama M, Ameno Y, Tomimasu R. The value of color Doppler ultrasonography for small bowel involvement of adult Henoch-Schonlein purpura. *Brit J Radiol* 1998; 71: 788-91.
16. Teefey SA, Roarke MC, Brink JA, et al. Bowel wall thickening: differentiation of inflammation from ischemia with color Doppler and duplex US. *Radiology* 1996; 198: 547-51.
17. Martinez-Frontanilla LA, Hasse GM, Ernster JA, Bailey WC. Surgical complications in Henoch-Schönlein purpura. *J Pediatr Surg* 1984; 19: 434-6.
18. Hu SC, Feeney MS, M,cNicholas M, et al. Ultrasonography to diagnose and exclude intussusception in Henoch-Schonlein purpura. *Arch Dis Child* 1991; 66: 1065-7.



## La Sociedad Mexicana de Anales de Radiología

Les hace una cordial invitación de visitar su página web

[www.smri.org.mx](http://www.smri.org.mx)